

DOI:10.19296/j.cnki.1008-2409.2024-02-006

· 综述 ·
· REVIEW ·

肝胆管结石病微创治疗的研究现状

许能武, 姚红兵

(桂林医学院第二附属医院, 桂林 541199)

摘要 肝胆管结石病是一种常见的良性临床疾病, 但肝胆管结石病经常伴随着反复的胆管炎发作, 可导致肝脓肿、肝萎缩和肝纤维化。肝胆管结石病处理方法越来越多样, 但治疗原则依然遵循“去除病灶、取尽结石、矫正狭窄、通畅引流、防治复发”的 20 字方针。手术微创化是当前外科学发展的一大趋势, 尤其是在肝胆管结石病的治疗方面也有显著的进展。微创治疗不仅减少传统开放手术对身体的创伤, 给患者提供更优质的治疗, 还可降低患者的住院时间和费用。在已有文献的基础上, 从介入治疗、腹腔镜手术治疗、内镜治疗 3 个方面, 综述了近年来肝胆管结石病微创手术治疗的现状, 旨在寻找最优方案, 为患者提供更优质的治疗服务。

关键词: 肝胆管结石病; 取石率; 研究现状

中图分类号: R657.42

文献标志码: A

文章编号: 1008-2409(2024)02-0037-09

Research status of minimally invasive treatment for hepatolithiasis

XU Nengwu, YAO Hongbing

(The Second Affiliated Hospital of Guilin Medical University, Guilin 541199, China)

Abstract Hepatolithiasis is a common benign clinical disease, but it is often accompanied by recurrent episodes of cholangitis, which can lead to liver abscess, liver atrophy, and liver fibrosis. The treatment methods for hepatolithiasis are becoming more and more diverse, but the treatment principle still follows the 20-word policy of "removing the lesion, removing all the stones, correcting stenosis, unobstructed drainage, and preventing recurrence". Minimally invasive surgery is a major trend in the current development of surgery, especially in the treatment of hepatolithiasis, which has made significant progress. Minimally invasive treatment not only reduces the trauma of traditional open surgery to the body, provides patients with better quality treatment, but also reduces hospital stay and costs. Based on existing literature, this article reviews the current status of minimally invasive surgical treatment for hepatolithiasis in recent years from three aspects: interventional therapy, laparoscopic surgery, and endoscopic treatment. The aim is to find the optimal solution and provide patients with better treatment services.

Keywords: hepatolithiasis; stone extraction rate; research status

基金项目: 广西医疗卫生重点培育学科项目(桂卫科教发[2019]8号); 桂林市科技计划项目(2020011205-2)。

第一作者: 许能武, 硕士研究生, 研究方向为肝胆管结石病微创治疗。

通信作者: 姚红兵, 156808015@qq.com。

肝胆管结石病是胆管结石的一种类型,又名原发性肝内胆管结石。它是指发生在左右肝管及其汇合部以上的胆管内的结石,在临床上可表现为发热、腹痛、黄疸等一系列症状^[1]。尽管肝胆管结石病是一种良性的胆道疾病,但经常伴随着反复的胆管炎发作,可导致肝脓肿、肝萎缩和肝纤维化。它可以发展为肝内胆管癌,危及一些患者的生命^[2]。肝胆管结石病是一种常见的良性临床疾病,主要发生在东亚和东南亚国家。在中国,肝胆管结石病的患病率主要集中在华南、西南、长江流域和东南沿海的农村地区,其发病率居世界第一^[1]。肝胆管结石病通常发生在 30~70 岁,在 50~60 岁发病率最高,两性发病率相等。然而,它确实因国家而异,甚至在亚群内部也存在差异^[2]。肝胆管结石病在临床上可表现为发热、腹痛、黄疸等一系列症状,其确诊需要通过实验室和多种影像学检查来进行,要对患者的结石分布情况、肝胆管系统病变情况、肝功能状况、身体状况等进行全面的认识,这样才能对患者的病情做出正确的处理。肝胆管结石病处理方法越来越多,但治疗原则依然遵循 20 字方针,即“去除病灶、取尽结石、矫正狭窄、通畅引流、防治复发”,这样最终才能有效保留肝组织,保护肝功能,使肝内胆管结石、胆管狭窄、胆肠吻合口狭窄患者的治疗实现微创化^[3]。传统开腹手术有较大切口、出血较多、对身体造成较大伤害、恢复时间较长、较易出现并发症及住院时间较长等不足,给患者的康复带来很大的不便。微创治疗具有一系列的优势,包括创伤小、并发症少、取石成功率高。

1 介入治疗

经皮经肝胆道镜取石术(percutaneous transhepatic cholangioscopic lithotripsy, PTCSL)是一种微创、简单、有效、手术时间短、术中失血少且易于重复的手术治疗方法,具有较高的临床应用价值^[4]。近年来,硬质胆道镜已在有效快速清除肝内各部位胆管结石

和切开胆管狭窄这两个关键技术取得重要进步。因此,硬质胆道镜技术已经从肝胆管结石病手术治疗的辅助手段转变成为影响主导手术方式的最重要因素。成功顺利建立肝内胆管体外瘘管通道是进行硬质胆道镜取石术的先决条件和关键技术之一,其步骤为:在全身麻醉下,在 B 超引导下,确定最佳穿刺点,完成经皮经肝胆管引流术(percutaneous transhepatic choledochal drainage, PTCD)。随后继续从小到大(8-18 Fr)逐级使用扩张器,将此经皮经肝胆管瘘管扩张,即成功完成扩大的经皮经肝胆管引流术(expanded percutaneous transhepatic choledochal drainage, E-PTCD),而后适时进行硬质胆道镜探查取石术。

PTCSL 与常规开腹手术比较,在治疗过程中更加安全可靠^[5],而且操作过程所需时间更少,提高治疗效果,术后并发症的发生率也比较低。复杂肝胆管结石病患者往往伴有严重的胆道炎症及肝功能损伤,而 PTCSL 既可避免感染,又能更快地恢复肝功能。所以,更多的医生开始使用 PTCSL 来治疗复杂性肝胆管结石病。尽管如此,PTCSL 是有创的,因此不能完全规避手术中的风险及相关并发症,其并发症发生率为 9%~32%,以出血、胆瘘、胆道损伤、胆道感染和引流管脱落移位为主,其中出血最为常见。

相关研究^[6]结果表明,与传统影像学检查相比,三维可视化技术可用于指导和实现复杂性肝胆管结石病的术前准确诊断。借助 3D 模型引导下进行 PTCSL 治疗,对于那些患有复杂性肝胆管结石病的患者来说,不仅能够提高结石清除率,还能够缩短手术时间和减少术中出血量,降低术后并发症发生率和住院时间,远期疗效也较可观^[7]。此外,新近研究^[8]结果表明,经皮肝胆管穿刺术的术中超声引导成功率高,可辅助手术的精确定位和引导以及实时监测,使可视化更安全、更加微创。三维可视化技术及术中超声引导 PTCSL 如图 1 所示。

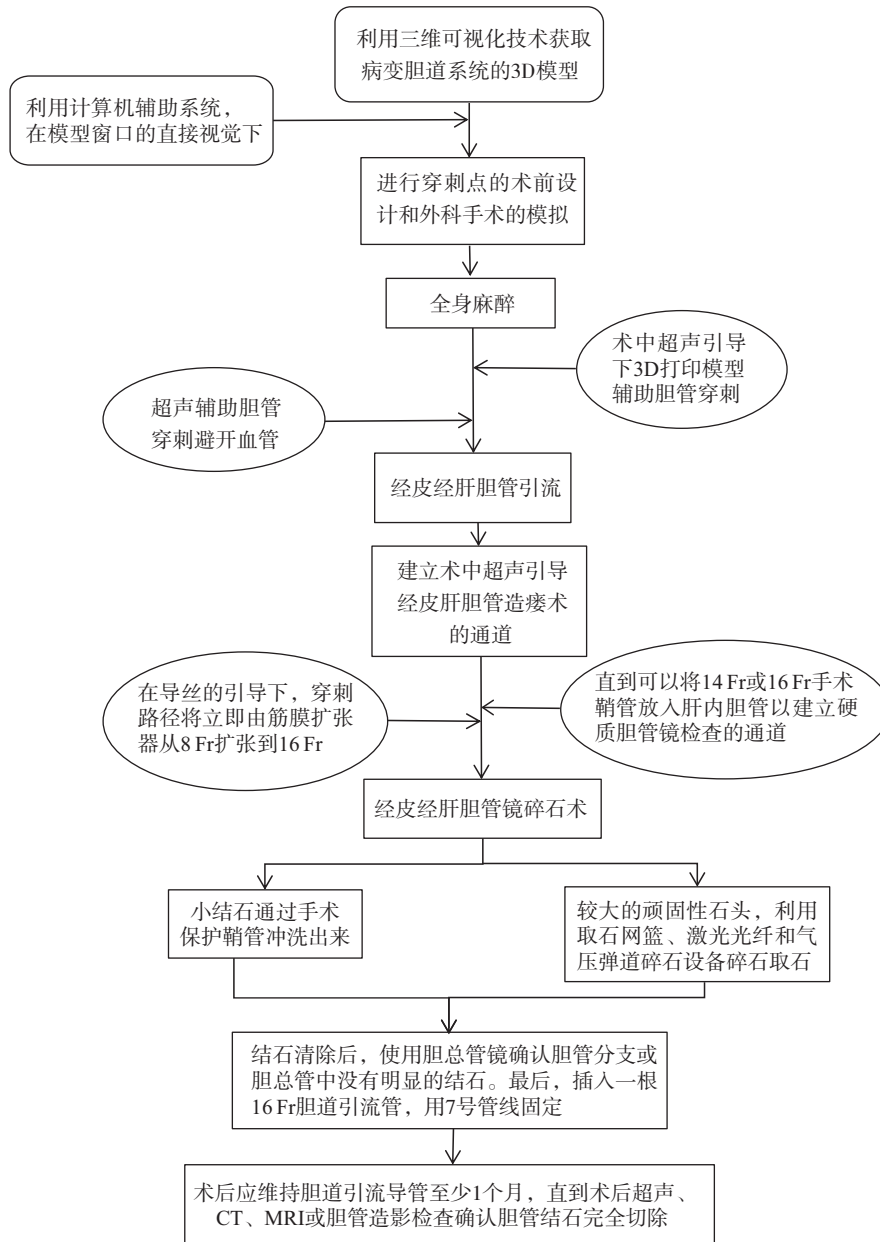


图 1 三维可视化技术及术中超声引导 PTCSL

与传统的腹腔镜手术相比,术中超声引导经皮经肝胆管镜取石术在微创治疗肝胆管结石或胆总管结石手术中具有许多优点。首先,术中超声引导下经皮经肝穿刺后,通过扩张胆管进行胆总管造口术,而后行内镜胆总管结石碎石术,显著缩短患者的住院时间。其次,整个手术都是通过手术鞘管进行的,这样器械与肝组织之间没有直接接触,在手术过程中不会造成任何新的损伤,可以更好地保护肝组织和

肝功能。再次,与腹腔镜胆总管切开术相比,经皮经肝胆总管造口术不需要对胆总管切开和缝合,这使得手术相对更简单,更有效地防止术后胆汁渗漏和胆总管结构损坏,且其手术时间、术中输血量、术后胆漏、术后进食时间、术后住院时间、术后引流时间均短于腹腔镜组^[9]。此外,根据肝胆管结石病的术后检查情况,必要时可通过留置瘘管,使用手术鞘管反复进行内镜操作,如表 1 所示。

表 1 术中超声引导下 PTCSL 和腹腔镜胆总管切开碎石术的比较

项目	术中超声引导下经皮经肝胆管镜碎石术	腹腔镜胆总管切开碎石术
取石时间	短	长
住院时间	短	长
胆总管切开	不需要	需要
是否留置鞘管	必要时留置	不留置

在过去 10 年中,各种研究聚焦于单侧肝胆管结石,表明肝切除术可能是单侧肝胆管结石的最佳确定性治疗方法。然而,很少有关关注双侧肝胆管结石的治疗,其结局较差,包括残余结石和结石复发率较高。与肝切除术相比,PTCSL 具有创伤小、恢复快、可重复性好等优点。传统的 PTCSL 也有缺点,包括需要多次手术和较长的治疗周期。在传统 PTCSL 所涉及的程序中,患者接受 PTCD。然后,在 PTCD 后 2 d 或 3 d,经皮窦道扩张以允许胆管镜通过,窦道成熟至少需要 7 d 才能进行胆管镜检查。在双侧肝胆管结石中,当结石总是弥漫性分布在肝脏中时,一个通道不足以清除所有结石。与传统的 PTCSL 相比,一步法多通道 PTCSL,在治疗双侧肝胆管结石方面更有效,借助经皮经肝一步法多通道 PTCSL 方法,可以有效解决传统 PTCSL 的弊端。在一步法 PTCSL 中,一旦成功完成经皮经肝胆道穿刺,窦道就会扩张到合适的大小(16-18 Fr)。然后,使用保护鞘管确保胆管镜手术可以立即进行,而无需等待窦道组织完全恢复,且可以明显减少手术时间并缩短治疗时间。由于其操作方便,一次手术中可以进行多次穿刺,为取石建立多个通道,可以提高取石的成功率^[10]。综上所述,随着技术的进步与器械的精密度的提高,肝胆管结石病在微创治疗方面越来越先进与多样化,可根据患者具体情况选择更个体化的微创方案。

2 腹腔镜手术治疗

通常情况下,腹腔镜技术有许多有益之处,例如在手术过程中所需的伤口较小,出血量减少以及患者术后恢复时间更短^[11]。腹腔镜手术治疗有腹腔镜肝手术和机器人手术 2 种。

2.1 腹腔镜肝手术

腹腔镜肝手术可分为以下几种:一是腹腔镜肝部分切除术(laparoscopic partial hepatectomy, LPH);二是腹腔镜下胆总管切开取石及 T 管引流术(laparoscopic choledocholithotomy plus T-tube drainage, LCTD);三是腹腔镜经胆囊管胆总管探查取石术(laparoscopic trans-cystic common bill duct exploration, LTCBDE);四是同步三镜联合治疗(synchronous triple mirror combined therapy, STMCT)。

2.1.1 腹腔镜肝部分切除术(LPH) 精准的肝脏切除是目前肝胆管结石病外科治疗的发展趋势。通过解剖性的肝切除,可以完整地切除受病变影响的肝段或肝叶,从而达到更好的根治效果,减少术后再发结石的概率。与传统的开腹手术相比,腹腔镜下的肝脏部分切除具有清晰的视野、更精细的操作和更小的切口,更有利于进行解剖性的肝切除。相关研究表明,在腹腔镜手术组中,手术出血量和住院时间明显减少,具有很大的优势^[12]。而对于肝胆管结石病,术中出血量少、术后并发症发生率低和术后恢复快,其疗效比常规开放肝部分切除更好。相关研究^[13]结果表明,在肝胆管结石病的治疗中,与开放性左外侧肝切除术相比,腹腔镜左外侧肝切除术具有术中出血量少、切口小、术后并发症少、住院时间短、术后首次排气和术后行走时间短、术后恢复快等优点。此外,相关研究^[14]结果表明,与开腹肝切除术相比,腹腔镜肝左叶切除术,可缩短术后住院时间,降低胆瘘发生率,降低结石复发风险,是治疗肝左叶胆管结石安全有效的手术方式。

另外,在腹腔镜肝切除术中,还可以使用吲哚菁绿成像技术来提高手术的准确性。临床上,对于难以行循肝静脉解剖性的肝部分切除的患者,术中沿着扩张胆管进行肝部分切除也是一种好方法。若在

术前应用吲哚菁绿技术,则有可能使病变的胆管切除得更彻底。此外,其他显像技术亦可改善手术的安全性。手术前三维影像融合术中,吲哚菁绿的实时导航和混合现实技术的导航也是提高手术精确度的重要手段。另外,增强现实辅助导航系统已应用于肝胆管结石病的治疗,在肝胆管结石切除术中的应用不仅取得令人满意的效果,而且在降低术中出血量、结石残留率、结石复发率等方面也显示出显著优势,具有临床推广价值^[15]。腹腔镜下的肝部分切除手术也有不足之处:①在操作时,术中视野局限于某处,操作灵活度低;②腹腔镜肝部分切除术的操作难度高,在术中会有难以操作或突发情况而中转开腹。相反,在进行常规的开放肝部分切除手术时,可以拥有广阔的视野,手术中可以全面观察到肝脏,可及时发现问题并做出相应的处理。总之,与常规开放术相比,腹腔镜手术对肝胆管结石病患者的手术难度更大,所以手术前必须做好全面的检查,并做好全面的评估,才能选择最适合的手术方式。

2.1.2 腹腔镜下胆总管切开取石及 T 管引流术(LCTD) LCTD 与传统的开腹胆总管切开取石及 T 管引流术相比,具有创伤极小、恢复快等优点,可显著降低手术切口的感染率,患者可以在较短的时间内出院,从而降低患者的治疗费用。另外,T 管引流由于对胆道减压等具有无可取代的优越性,在肝胆管结石病手术后得到越来越多的应用。然而,T 管引流存在着一些缺点,例如:T 管的感染;有程度不等的胆汁漏;出现大量的消化酶或消化液丢失;大量的胆汁流出引起的电解质紊乱等。

2.1.3 腹腔镜经胆囊管胆总管探查取石术(LTCBDE) LTCBDE 是近几年在肝胆管结石病中应用的一种新方法。与 LCTD 相比,这种手术方法不需要在术后进行 T 管引流,从而可以避免 T 管引流引起的并发症。而且,此种方法能有效地降低对患者身体的创伤,降低患者的应激反应,降低术中的出血量和并发症,安全有效^[16],使患者在术后的消化道功能恢复速度加快,可以缩短治疗时间,达到比较理想的效果。因此,随着技术的不断进步,LTCBDE 得到有效的推广和应用。

2.1.4 同步三镜联合治疗(STMCT) 由于肝胆管结石病通常是肝内外胆管均有结石,单一途径治疗难以达到“20 字方针”的治疗效果,故同步多镜联合技术应运而生。同步三镜联合技术是在腹腔镜和胆道镜联合祛除病灶、取净结石的基础上,再使用十二指肠镜或胃镜来留置鼻胆管通畅引流,从而达到替代留置 T 管的目的,充分显示微创治疗肝胆管结石病的效果。该术式无需 T 管引流,对十二指肠乳头无损伤。它不仅可以避免做 T 管引流术时,可能出现的一系列并发症,而且还不会对十二指肠乳头的正常功能造成任何影响。因此,在肝内外胆管结石患者中,采用同步腹腔镜下解剖性肝叶切除、胆道镜取石和十二指肠镜或胃镜下外引流的手术方式,可以保证病灶切除、取净结石、通畅引流的同时,还可以免除 T 管留置,缩短患者的住院时间,从而得到最大化的微创效果,具有较好的推广应用价值。

但这种方法也存在一些不足:①对仪器的要求较高,很难大规模推广;②行十二指肠镜或胃镜时,有可能引起操作后的呕吐、误吸等一系列并发症的出现;③此种手术方式费用高;④这种方法受到设备、技术、经验丰富的麻醉师辅助等因素制约,以至这种方法还不一定能推广。

2.2 机器人手术

在过去 20 年中,由于先进技术的出现,机器人技术经历了显著的增长。尽管机器人技术应用在外科手术上的时间不长,是一种新生事物,但在微创手术中,它已被证明具有增强的可视化、卓越的灵活性和精确度的特点^[17]。现今,第 4 代达芬奇“机器人”手术系统优势有:①视野更清晰;②操作更稳定;③操作更灵活,适用于狭小空间范围内的精细操作。因此,适合部分合并肝门部胆管病变的复杂肝胆管结石病治疗。相关研究^[18]结果显示,机器人辅助腹腔镜手术治疗复杂性肝胆管结石病安全可行,在术中出血量、输血率、住院时间和术后恢复方面均优于传统开放手术。机器人肝切除术治疗肝胆管结石病安全可行,可能与出血量显著减少和开放转化率降低有关^[19]。现今医疗技术迅猛发展,相信不久的将来,能够克服技术普及难题,为广大患者提供更优质的治疗服务。

3 内镜治疗

内镜治疗可分为5种:一是经内镜下逆行胰胆管造影术(endoscopic retrograde cholangiopancreatography, ERCP)及十二指肠乳头括约肌切除术(endoscopic sphincterotomy, EST);二是内镜下乳头括约肌小切开(small endoscopic sphincterotomy, SEST)及经内镜乳头括约肌气囊扩张术(endoscopic papillary balloon dilation, EPBD);三是内镜下钛夹乳头成形术(endoscopic endoclip papilloplasty, EEPP);四是内镜下鼻胆管引流术(endoscopic naso-biliary drainage, ENBD);五是经口胆道镜直接取石术(peroral direct cholangioscopy, PDCS)。

3.1 内镜下逆行胰胆管造影术(ERCP)及十二指肠乳头括约肌切除术(EST)

对于肝胆解剖结构正常的肝胆管结石病患者, ERCP 通常包括括约肌切开术、球囊疏通或扩张、支架置入术和内镜碎石术^[20]。ERCP 具有以下优点:①不用开刀,损伤较轻,缩短手术时间;②在对肝胆管结石病进行治疗的过程中,能明确胆石的分布状况,胆管狭窄的部位及性质,有无胆管畸形等高风险的解剖学因素,并能对壶腹部位的肿瘤进行早期诊断;③与传统手术相比,对身体的影响更小,并发症更少,更适合年龄大的患者或由于体质虚弱无法接受开腹手术的患者。当然,某些情况也不适合 ERCP,包括解剖结构不利的患者(例如:既往手术重建、远端胆管狭窄、多发性结石或大结石^[21])。此外, EST 也存在一些缺陷:①EST 不仅会损伤奥迪括约肌,从而引起胆汁污染、十二指肠液反流,而且会阻断十二指肠括约肌神经回路;②EST 是将乳头括约肌切开,会引起出血、穿孔、高淀粉酶血症、急性胰腺炎、胆管炎等严重并发症的发病率明显增加;③EST 破坏奥迪括约肌的生理功能,而且,在 EST 之后,奥迪括约肌的生理功能就不可能再恢复^[22]。另外,有 60% 的患者在手术后会发生有或没有症状的菌胆症。

3.2 内镜下乳头括约肌小切开(SEST)及经内镜乳头括约肌气囊扩张术(EPBD)

SEST 是一种可以避免 EST 手术时完全切开奥迪括约肌的治疗方法。此手术方法可有效地弥补

EST 与气囊扩张术各自的缺点,提高疗效。SEST 切除奥迪括约肌时,切开长度较短,能有效地保留奥迪括约肌,减少术后并发症。相关研究^[23]结果表明, SEST 及 EPBD 取石术,不但具有更高的取石率,还能减少手术后胰腺炎和出血等并发症的发生。在 10 mm 以下的结石患者中,该方法比 ERCP 及 EST 取石术取石率高得多。但是,如果是直径超过 10 mm 的结石,那么这种手术的取石率就会比 ERCP 及 EST 取石术要低很多,而且还有可能造成结石嵌顿,所以需要用到机械碎石进行辅助处理。当前,关于 SEST 及 EPBD 取石术的应用,比如球囊扩张的压力大小、球囊扩张的次数等,在临床上没有一个统一的标准。

3.3 内镜下钛夹乳头成形术(EEPP)

目前,关于 EST 所致的奥迪括约肌损伤及其导致的一系列并发症已被广泛关注,国内外研究者对其进行了诸多研究。采用和谐夹进行十二指肠乳头成形的手术,并将其称为 EEPP,在进行 EST(切口大于 1.0 cm)之后,放置胰胆管支架,再使用和谐夹将十二指肠乳头夹闭,3 周之后,将支架取出。结果显示,在 EEPP 手术后,乳头完全愈合,无短期并发症的发生。也有研究^[24]结果表明,EEPP 加速和改善 EST 后的乳头愈合,进一步保留奥迪括约肌功能^[24]。此外,EEPP 术后胆总管压力无变化,远期并发症的发生率与 EST 相比也明显降低。然而,目前尚未明确 EEPP 手术是否会对奥迪括约肌产生不良影响。因此,有待进一步研究 EEPP 术对奥迪括约肌的影响,以确保手术的安全性和有效性。

3.4 内镜下鼻胆管引流术(ENBD)

ENBD 是指在十二指肠镜下,把曲形的一端从十二指肠的乳头插入并放置在胆管合适的位置,剩下的一端沿消化道往上,最后由鼻孔引出体外,从而达到引流胆汁的目的。它的作用是建立引流,解除梗阻,减轻胆道压力,防止感染。如果不能将石头取出来,可以通过鼻胆管引流和连续灌药来进行溶石。但是 ENBD 是一种外部引流的方法,如果长时间的引流,会造成患者出现消化不良、电解质紊乱等症状,所以 ENBD 只能是一种暂时的引流方法,而严重的食管静脉曲张患者为此术式的禁忌证。

3.5 经口胆道镜直接取石术(PDCS)

PDCS 是一种内窥镜手术,可直接观察胆道内部。PDCS 已成为不确定胆道狭窄评估和治疗疑难胆结石的重要手术方法^[25]。PDCS 是一种在胆道内直视下通过显微内镜直接进入胆道的手术方法,与传统的胆道镜相比,由于不需要建立人工管道,具有更小的创伤^[26]。PDCS 能够对 ERCP 残余结石进行诊断,能够对 ERCP 困难的结石进行治疗,因此它拥有更强地治疗胆道疾病的能力。超细内镜用于 PDCS 有其独特的优势:①单人操作;②操作孔直径大,便于操作;③能够得到优质的图象;④便于取活检。然而,该技术也存在一定的缺陷:①镜身在胆道中的稳定性较差;②为了帮助入镜,必须采用附属设备;③由于其镜身过大,不利于其在医学上的应用;④由于该手术的整个镜身都伸进胆道内,不便于多次从胆道退镜至乳头区冲洗,所以难免会把细菌带到胆道内,引起胆道感染。因此,在进行这种手术之前,一定要由专业人士对手术进行全面的评价,从而确定此手术是否适用于肝胆管结石病。随着技术的发展,多弯超薄内窥镜已被开发用于直接经口进入胆道内的专用胆道镜。它有两个弯曲通道,以及两个用于同时手术的工作通道。相关研究^[27]表明,使用多弯超薄内窥镜直接 PDCS 引导下碎石,可以治疗困难的胆管结石,结石清除率高,胆管插管技术成功率高,无严重不良事件。对于疑难胆管结石病患者来说,这可能是一种安全且有用的内窥镜手术。此外,在 SpyGlass 出现之前,PDCS 对肝胆管结石病的完全去除率为 64%。在胆总管结石(不限于肝胆管结石)的 PDCS 报告中,结石的完全去除率为 82%~95%。相关研究^[28]结果表明,使用 SpyGlass 在 PDCS 下进行碎石术的病例中,94% 的患者实现结石的完全去除,使用 SpyGlass 在 PDCS 下进行碎石术可以治疗困难结石^[28]。此外,相关研究^[29]表明,与传统的数字胆道镜相比,新型数字经口胆道镜系统 SpyGlass DS 显著减少 PDCS 引导下电液碎石术中难治性胆管结石完全去除的平均总手术时间,同时也显著减少平均内镜使用次数。新型鞘管和传统鞘管特点比较,如表 2 所示。

表 2 新型鞘管和传统鞘管特点比较

项目	硬质胆道镜联合 新型 Y 型负压鞘管	硬质胆道镜联合 传统鞘管
取石时间	短	长
术中腔内压力	小	大
一次性结石取净率	高	稍高
术后并发症	少	多

4 结束语

在临床上肝胆管结石病有两种方法,一种是常规的开放手术,另一种是微创治疗。传统的开放手术存在切口较大、出血较多、对身体造成较大伤害、恢复时间较长、较易出现并发症及住院时间较长等不足之处,给患者的康复带来很大的不便。因此,需要寻找更好的治疗方法。微创治疗不仅减少传统开放手术对身体的创伤,给患者提供更优质的治疗,还可减少患者的住院时间和费用。当前,对于肝胆管结石病的微创治疗方式主要包括介入治疗、腹腔镜手术治疗、内镜治疗 3 种,每一种都有自己的优点和缺点。对于多次腹部手术史后胆管残余结石、复发结石或合并急性梗阻性、化脓性胆管炎等患者,用 PTCSL 安全、有效,具有临床推广价值。PTCSL 中硬质胆道镜取石时,使用传统鞘管,术中腔内压力大,不利于提高取石的效率,同时会使多余冲洗液进入肠道,引起水中毒、电解质紊乱等并发症。因此,在 PTCSL 中联合使用新型取石鞘管(Y 型负压鞘管),从而缩短取石时间,提高一次性结石取净率,减少结石残留率,减少术后并发症等具有很大的临床意义,且通过使用新型取石鞘管(Y 型负压鞘管),使经皮肝胆管取石技术更好地推广应用。同时,术者应当全面系统地学习硬质胆道镜微创技术理论,合理利用硬质胆道镜的优势,尽力规避和减少硬质胆道镜所产生的并发症,只有这样才能取得更好的治疗效果,使患者在这项技术中充分获益。

参考文献

- [1] GUO Q, CHEN J M, PU T, et al. The value of three-dimensional visualization techniques in hepatectomy for complicated hepatolithiasis: a propensity score matching study[J].

- Asian J Surg,2023,46(2):767-773.
- [2] JINDAL S, BAGWAN A I, RATHINASAMY R, et al. Hepatolithiasis: a retrospective analysis of surgical management options in a tertiary care centre in southern India [J]. Cureus,2022,14(8):e27797.
- [3] DILEK O N, ATASEVER A, ACAR N, et al. Hepatolithiasis: clinical series, review and current management strategy [J]. Turk J Surg,2020,36(4):382-392.
- [4] ZHUO H, CHEN Z M, LIN R Z, et al. Percutaneous transhepatic choledochoscopic lithotomy (PTCSL) is effective for the treatment of intrahepatic and extrahepatic choledocholithiasis [J]. Surg Laparosc Endosc Percutan Tech,2020,31(3):326-330.
- [5] ALABRABA E, TRAVIS S, BECKINGHAM I. Percutaneous transhepatic cholangioscopy and lithotripsy in treating difficult biliary ductal stones: two case reports [J]. World J Gastrointest Endosc,2019,11(4):298-307.
- [6] GUO Q, CHEN J M, PU T, et al. The value of three-dimensional visualization techniques in hepatectomy for complicated hepatolithiasis: a propensity score matching study [J]. Asian J Surg,2023,46(2):767-773.
- [7] QIN J W, HE Y F, MA L, et al. Efficacy of 3D-printed assisted percutaneous transhepatic one-step biliary fistulation combined with rigid choledochoscopy for intrahepatic bile duct stones [J]. Dig Liver Dis,2023,55(12):1699-1704.
- [8] LIN W J, CHEN M Q, LI B Y, et al. Intraoperative ultrasound-guided percutaneous hepatocholangiostomy applied in the cholangioscopic lithotripsy for hepatolithiasis and choledocholithiasis [J]. Surg Endosc,2023,37(1):486-493.
- [9] WANG P, TAO H S, LIU C C, et al. One-step percutaneous transhepatic cholangioscopic lithotripsy in patients with choledocholithiasis [J]. Clin Res Hepatol Gastroenterol,2021,45(2):101477.
- [10] TAO H S, WANG P, SUN B W, et al. One-step multi-channel percutaneous transhepatic cholangioscopic lithotripsy applied in bilateral hepatolithiasis [J]. World J Surg,2020,44(5):1586-1594.
- [11] YAO D B, WU S D. Application of laparoscopic technique in the treatment of hepatolithiasis [J]. Surg Laparosc Endosc Percutan Tech,2020,31(2):247-253.
- [12] ZHANG S B, XING Z Q, ZHOU X B, et al. Clinical value analysis of hepatectomy based on minimally invasive surgical imaging for hepatolithiasis [J]. Evid Based Complement Alternat Med,2022,2022:3306771.
- [13] WANG X J, CHEN A, FU Q R, et al. Comparison of the safety and efficacy of laparoscopic left lateral hepatectomy and open left lateral hepatectomy for hepatolithiasis: a meta-analysis [J]. Front Surg,2021,8:749285.
- [14] PAN S B, WU C L, HOU H, et al. Open hepatectomy versus laparoscopic in the treatment of primary left-sided hepatolithiasis: a propensity, long-term follow-up analysis at a single center [J]. Zhonghua Wai Ke Za Zhi,2020,58(7):530-538.
- [15] WU X W, ZENG N, HU H Y, et al. Preliminary exploration on the efficacy of augmented reality-guided hepatectomy for hepatolithiasis [J]. J Am Coll Surg,2022,235(4):677-688.
- [16] HUANG J, HU W, LIU J H, et al. Laparoscopic transcystic common bile duct exploration: 8-year experience at a single institution [J]. J Gastrointest Surg,2023,27(3):555-564.
- [17] MORRELL A L G, MORRELL-JUNIOR A C, MORRELL A G, et al. The history of robotic surgery and its evolution: when illusion becomes reality [J]. Rev Col Bras Cir,2021,48:e20202798.
- [18] SHU J, WANG X J, LI J W, et al. Robotic-assisted laparoscopic surgery for complex hepatolithiasis: a propensity score matching analysis [J]. Surg Endosc,2019,33(8):2539-2547.
- [19] KWAK B J, LEE J H, CHIN K M, et al. Robotic versus laparoscopic liver resections for hepatolithiasis: an international multicenter propensity score matched analysis [J]. Surg Endosc,2023,37(8):5855-5864.
- [20] LAMANNA A, MAINGARD J, TAI J, et al. Percutaneous transhepatic laser lithotripsy for intrahepatic cholelithiasis [J]. Diagn Interv Imaging,2019,100(12):793-800.
- [21] LAMANNA A, MAINGARD J, BATES D, et al. Percutaneous transhepatic laser lithotripsy for intrahepatic cholelithiasis: a technical report [J]. J Med Imaging Radiat Oncol,2019,63(6):758-764.
- [22] HORI T. Comprehensive and innovative techniques for laparoscopic choledocholithotomy: a surgical guide to successfully accomplish this advanced manipulation [J]. World J Gastroenterol,2019,25(13):1531-1549.
- [23] WU J H, KANG J W, WANG Y S, et al. Comparison of different endoscopic methods used for managing choledo-

- cholithiasis in patients with end-stage renal disease undergoing hemodialysis[J]. *Dig Dis Sci*, 2022, 67(11): 5239-5247.
- [24] WANG Y C, CHANG H, ZHANG Y P, et al. Endoscopic endoclip papilloplasty preserves sphincter of oddi function[J]. *Eur J Clin Invest*, 2021, 51(3): e13408.
- [25] FUJISAWA T, USHIO M, TAKAHASHI S, et al. Role of peroral cholangioscopy in the diagnosis of primary sclerosing cholangitis[J]. *Diagnostics*, 2020, 10(5): 268.
- [26] LORIO E, PATEL P, ROSENKRANZ L, et al. Management of hepatolithiasis: review of the literature[J]. *Curr Gastroenterol Rep*, 2020, 22(6): 30.
- [27] LEE W M, MOON J H, LEE Y N, et al. Utility of direct peroral cholangioscopy using a multibending ultraslim endoscope for difficult common bile duct stones[J]. *Gut Liver*, 2022, 16(4): 599-605.
- [28] SAKAMOTO Y, TAKEDA Y, SEKI Y, et al. The usefulness of peroral cholangioscopy for intrahepatic stones[J]. *J Clin Med*, 2022, 11(21): 6425.
- [29] MURABAYASHI T, OGAWA T, KOSHITA S, et al. Peroral cholangioscopy-guided electrohydraulic lithotripsy with a SpyGlass DS versus a conventional digital cholangioscope for difficult bile duct stones [J]. *Intern Med*, 2020, 59(16): 1925-1930.

[收稿日期: 2023-10-18]

[责任编辑: 杨建香 英文编辑: 李佳睿, 王彦翔]